Amygdalin-basierte Tumortherapie
Unwirksames Gift oder hilfreiches Krebstherapeutikum?

Dr. Reinhard Probst
München
www.praxisprobst.de

- Amygdalin, Mandelonitril, Vitamin B17, Amygdaloside, Emulsin, Nitriloside, Prunasin, Laetrile

Amygdalin= D(−)-Mandelonitril- *β*-D-gentiobiosid

- Cyanogenes Glykosid
- Vorkommen vor allem in Kernen von Rosengewächsen:
  - Bittermandeln
  - Aprikosenkerne



- Andere cyanogene Glykoside auch in
  - Leinsamen, Hirse, Maniok, Limabohnen etc.

Amygdalin

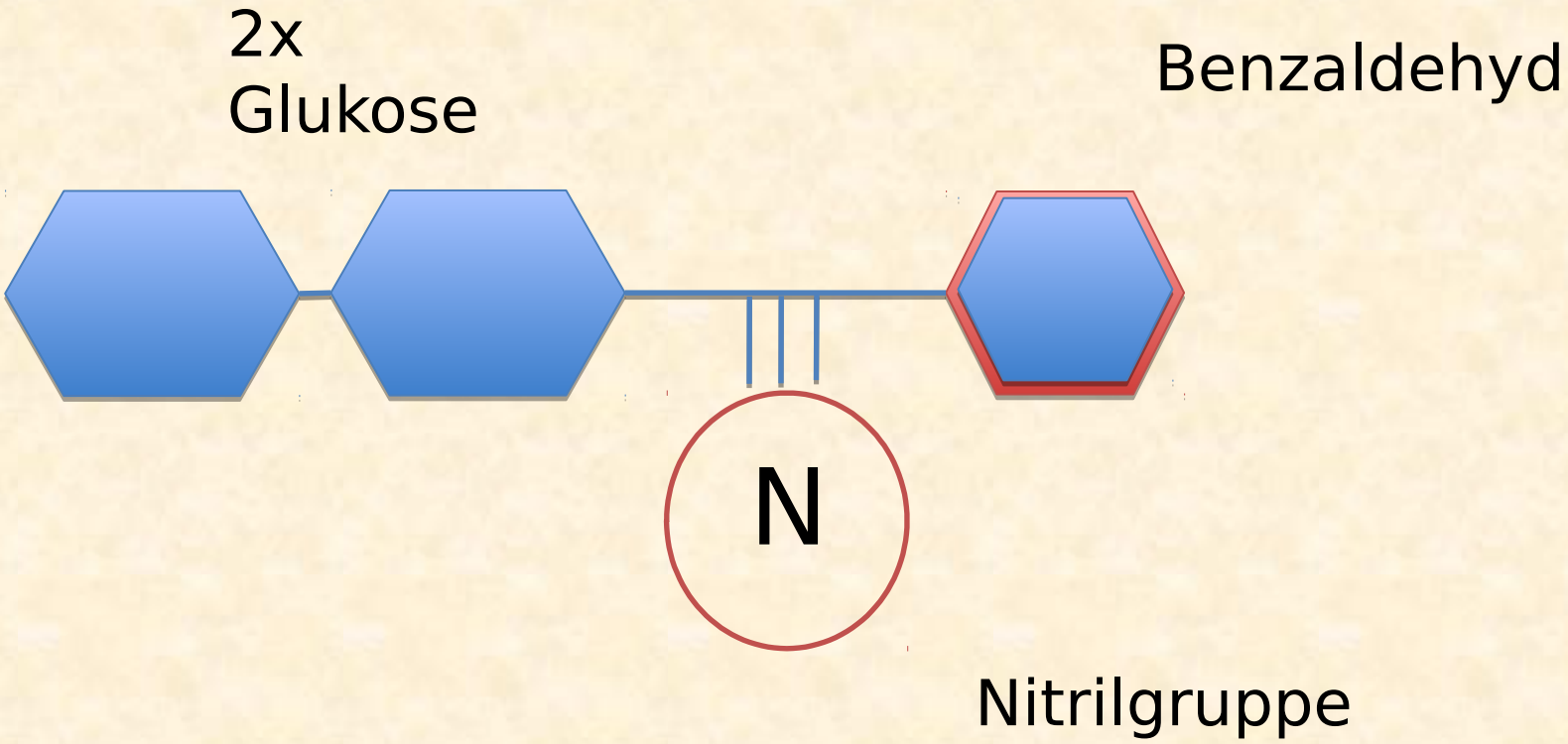

Amygdalin

2x
Glukose

Benzaldehyd



Beta
Glucuronidase

HCN Blausäure

Laetril

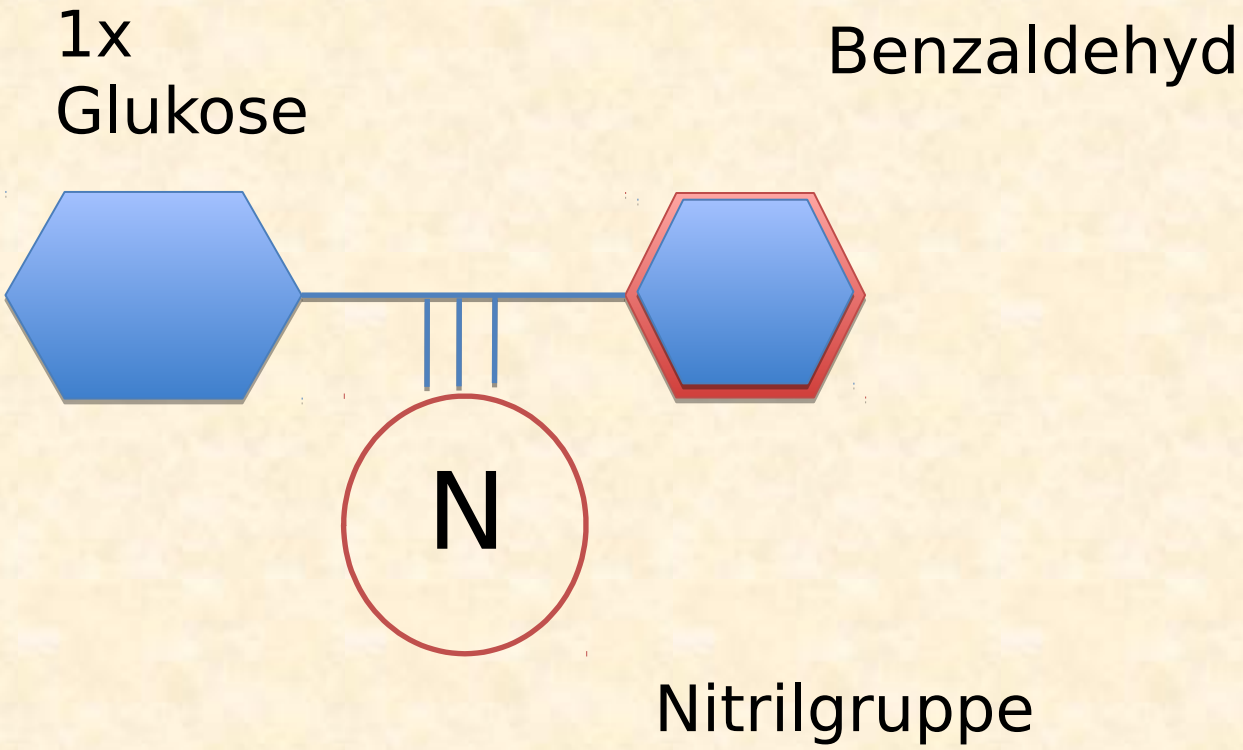

Amygdalin

- 1837 Isoliert durch Robiquet und Boutron
- 1845 Krebstherapie in Russland
- Ab 1920 in USA Verwendung
- 1952 Ernst T. Krebs Bezeichnung B17
- 1979 Verbot durch die FDA
- 1980 23 US-Staaten erlauben es für terminale Krebspatienten
- 1987 Endgültiges Verbot in USA, Europa

Amygdalin

- Rechtliche Situation in Deutschland:
  - Amygdalin ist auf der Liste der bedenklichen Rezeptursubstanzen
  - Das In-Verkehrbringen ist damit verboten
  - 2007 erstritt sich die Flora-Apotheke in Hannover eine Herstellungszulassung

1971: „Nixons war on cancer“

Memorial-Sloan-Kettering-Cancer-Center

- 1972-75 wurden 9 erfolgreiche Studien an Tumormäusen unter Leitung von Kanematsu Sugiura durchgeführt
- „*Sugiura: Amygdalin war effektiver in Verhinderung einer Metastasierung als jede andere bekannte Substanz*“

Memorial-Sloan-Kettering-Cancer-Center

- 1973: Dr. Schloen vom MSKCC präsentiert die erfolgreichen Studien auf der *Medizinischen Woche in Baden Baden*
- 1974: Treffen MSKCC + ACS+NCI: Vereinbarung von Studien an Patienten
- 1975: Studie wurde von FDA nicht genehmigt
- MSKCC: *We have found no effect in all animals we tested*

Verbot durch die FDA

- Bis 1978 wurden in den USA fast 80.000 Patienten mit Amygdalin behandelt, ohne dass ein Vergiftungsfall beschrieben wurde.
- Das Verbot durch die FDA bezieht sich auf insgesamt sechs Fälle von Vergiftungen, die sich auf 90 Jahre erstrecken

Wie giftig ist Amygdalin?

Urteil 2007
Oberlandesgericht Niedersachsen

- Flora Apotheke (Hannover) klagt gegen ein Herstellungsverbot von Amygdalin
- Das Gericht stellt fest: Bei einem Arzneimittel mit ungesicherter Wirkung reichen schon geringe Risiken für eine Untersagung aus. Aber auch für die Annahme dieser geringen Risiken muss ein begründeter Verdacht vorliegen.

Oberlandesgericht übt Kritik

Pharmazeutische Zeitung Nr. 36 vom 7. September 1978

Arzneimittel-Kommision: Bedenklichkeit

Begründet mit

Deutschen Ärzteblatt (v. 16.2.1978) Warnung vor Laetrilen

FDA 1977: Warnung vor Laetrilen

Oberlandesgericht übt Kritik an der FDA

- „*Diese von Ende 1977 stammende Warnung der FDA/USA vor Laetrilen enthält jedoch keine zureichenden Ansatzpunkte, um einen begründeten Verdacht der Bedenklichkeit … zu belegen*.“

Der toxikologische Gutachter kommt zu dem Schluss...

- *‚dass das untersuchte reine Amygdalin stabil, eine Abspaltung von Cyanid-Gruppen nicht festzustellen und eine Vergiftung durch die Bildung von Blausäure nahezu ausgeschlossen sei*

Urteil 2007

- Das Herstellungsverbot wird aufgehoben
- Eine Revision wir nicht zugelassen

Aber!

- Da Kerne gleichzeitig Beta-Glukosidase enthalten ist eine Vergiftung dadurch nicht ausgeschlossen
- Angeblich sind mehr als drei Kerne schon giftig..

120 bittere Aprikosenkerne in 9 Minuten

Studienlage

- Unzureichend!

Milazzo et al. 2007: Review über 36 Studien

- 368 Patienten mit fortgeschrittenem Krebs:
- 12.5% Voll- oder Teilremission
- 6.8% Stable disease
- 22.9% Symptom-Verbesserungen
- *None of these publications proved the effectiveness of laetrile.*

In vitro Studie 2013 Uni Frankfurt

- Influence of amygdalin on human bladder carcinoma cells in vitro
- *J. Makarevic, E. Jüngel, I. Tsaur, A. Haferkamp, R. Blaheta*
- Hemmung von Cyclin A und CDK2
- *M-Tor-Hemmung (raptor und rictor)*

Erfahrungen in der Praxis

2 Fälle: Auswahlkriterien

- Amygdalin
- Lokale Hyperthermie (Indiba 308)
- Zusätzlich Vitamin C und Thymus-Milz-Gesamtextrakt

1 Frau Karin K., Jhg. 1956

- 3/ 2005 ED Multifokales invasiv duktales Mamma-Karzinom li.
- 4/ 2005 Subcutane Mastektomie Lattisimus dorsi-Schwenklappen.
- Tumorklassifikation: pT1c (is), pN0 (0/18), M0, R0, G3.
- ER 9/12, PR 3/12, HER2/neu negativ
- 5/2010 Exulceriertes Mamma-Karzinom-Rezidiv li.
- 5/2010 Re-Mastektomie
- Arimidex Therapie von 5/2010-8/2010 (wegen Unverträglichkeit abgesetzt).

1 Frau Karin K., Jhg. 1956

- 4/2011 Thoraxwandrezidiv eines invasiv-duktalen Mamma-Karzinoms links.
- 4-6/2011 Tumorresektion mit mehrmaliger Nachresektion linke Thoraxwand
- Therapie mit Tamoxifen nach wenigen Tagen abgesetzt
- 8-10/2011 Radiatio li. Thoraxwand li.
- 1/2013 weiteres Thoraxwandrezidiv

1 Frau Karin K., Jhg. 1956

Soffwechselaktives Lokalrezidiv (4,1x2,6x1,5cm) im Bereich der linken Thoraxwand infraklavikulär, weiterer Befund oberhalb der Ablationsnarbe 5x5mm. Zusätzlich ein über sich über die basale Pleura erstreckende Verdickung (1,5cm) im Sinne einer Pleurakarzinose mit Erguss. Außerdem tumoröse Infiltration des Zwerchfells li.

Beurteilung:

1. Stoffwechselaktives Lokalrezidiv im Bereich der linken Thoraxwand infraclaviculär in der Pectoralismuskulatur.
2. Stoffwechselaktiver Tumorbefall der Pleura links basal mit Beteiligung des Zwerchfells.
3. Die linke Nebenniere weist eine Raumforderung von maximal ca. 2,7 cm x 1,5 cm mit flauer FDG-Mehranreicherung auf, grundsätzlich metastasensuspekt und kontrollbedürftig.
4. Kein Nachweis weiterer metastasensuspekter Läsionen im Untersuchungsgebiet.

Nebenbefunde:

- Zeichen der Atherosklerose.
- Verdacht auf Uterus retroflexus und retroversus.

Dr. med. E. Arnoldi
Assistenzärztin der Radiologie

S. Därr
Assistenzärztin der Nuklearmedizin

Priv.-Doz. Dr. med. T. Saam
OA der Radiologie

Priv.-Doz. Dr. med. Th. Pfluger
OA der Nuklearmedizin

Tumormarkerverlauf und Therapie

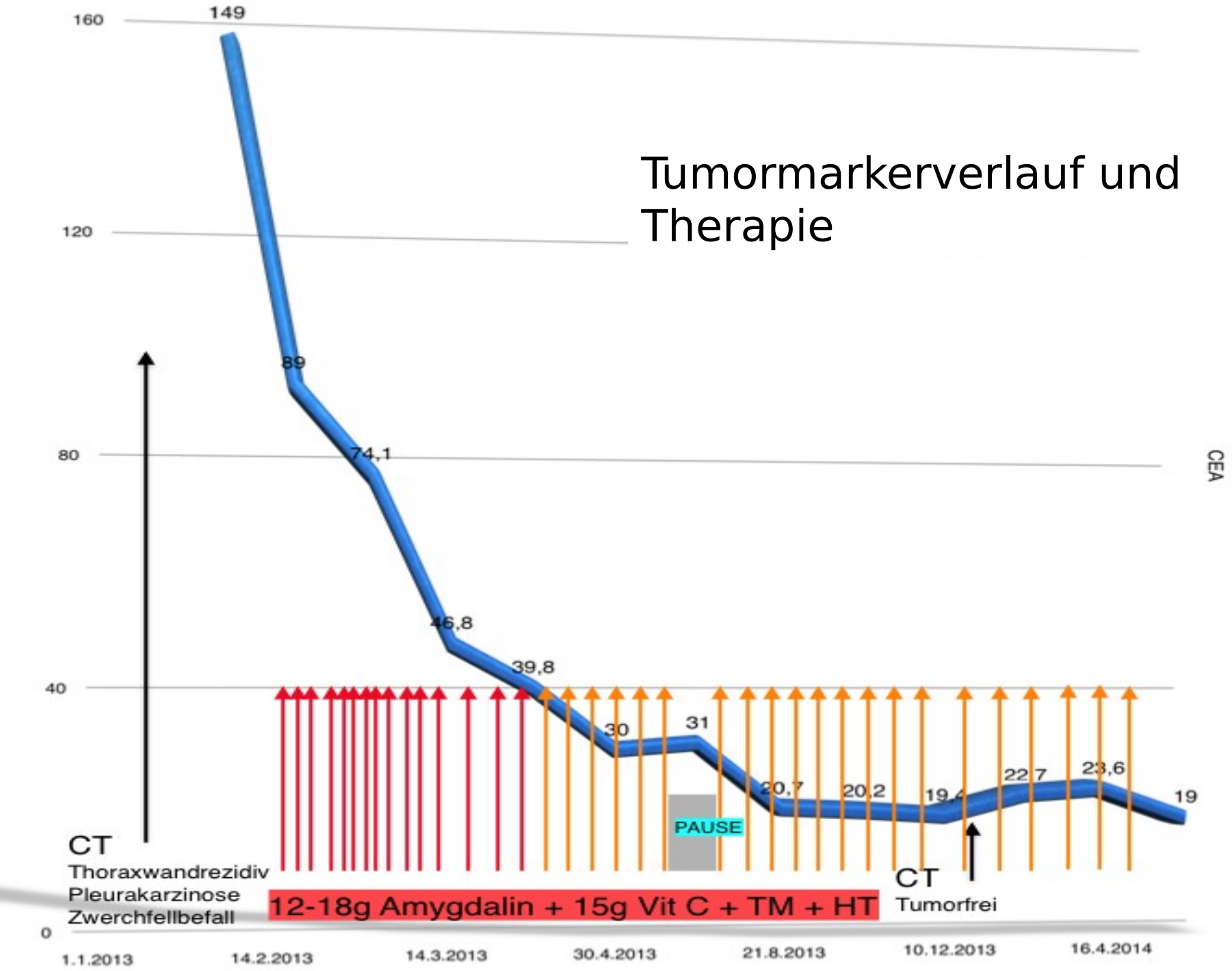

Die ehemals 4,1x2,6x1,5 cm große Raumforderung ist nicht mehr zu erkennen (!). Es zeigt sich allenfalls ein kleiner Restbefund von etwa 0,9x0,8 cm. Der Tumor im Bereich des Zwerchfells und der Pleura reichert kein Kontrastmittel an und zeigt damit keine Aktivitätszeichen mehr.

Beurteilung:
Kein Nachweis einer LK-Filialisierung. Bei Z.n. Ablatio mammae links ist das vordiagnostizierte Thoraxwandrezidiv links infraklavikulär im Niveau der Pectoralismuskulatur im Vergleich zu der auswärtigen CT aus 12/2012 deutlich größenregredient bzw. nur noch in Form einer residuellen Veränderung von unter 10 mm Durchmesser zu erkennen. Kein erneuter Erguss. Bekanntes solides Pleuraprodukt links basal mit Beteiligung der diaphragmalen Pleura (Pleurosis carcinomatosa) – derzeit CT-morphologisch aber keine eindeutigen Aktivitätszeichen! Ebenfalls regredient/residuell der diskrete pleurale Besatz entlang des großen Interlobiums links. Weiterhin keine Lungenfiliae und keine Leberfiliae. Unverändert die Auftreibung der linken Nebenniere. Neben einer bekannten sklerotischen Veränderung in LWK1 2 neue kleinere sklerotische Veränderungen in BWK 10/11, Artdiagnose/Dignität müssen vorerst offen bleiben. Aktualisierung der Skelettszintigraphie ratsam.

Mit freundlichen kollegialen Grüßen

Dr. Döring

Dr. med. Susanne Döring
Fachärztin für Diagn. Radiologie

Groß

Dr. med. Nicola Groß
Fachärztin für Diagn. Radiologie

2 Herr Kai B., Jhg. 1968

- ED 9/11 Kolonkarzinom
- OP Hemikolektomie re.
- 2x Aktive Fiebertherapie
- 7 Zyklen Chemotherapie (Folfox)
- 3/2012 Rezidiv re. Harnleiter m. Nierenstau
- OP Nachresektion mit Dünndarminterponat
- 12 Zyklen Chemotherapie (Folfiri + Rituximab)

2 Herr Kai B., Jhg. 1968

- Anstieg CEA => CT
- 10/2012 Lebermetastase (4x3x3cm)
- 10/ 2012 Leberteilresektion links
- Weiterer Anstieg CEA => CT

2 Herr Kai B., Jhg. 1968

Büttner, Kai (*13.05.1968) - 1120065136

Bei Z.n. Leberlinksresektion entlang
mäßig diffuse, stellenweise auch fok
– 4,3) in überwiegend hypodensem
Enhancement. Sonst im rechten Leb
Läsion bei unverändert multiplen kle
gesteigerte FDG-Anreicherung. Wei
chymatösen Oberbauchorgane. Einz
knoten zeigen keine pathologisch ge
re gegenüber der linken deutlich grö
rechts über Dünndarminterponat un
des Dünndarminterponats bei Harnf
reich der Anastomosen keine pathol
divs. Intraossär unauffällige FDG-Ar
suspekten osteolytischen oder ostec

Zusammenfassende Beurteilung:
Bei nach Metastasenresktion aus dem linken Leberlappen und wieder ansteigendem Tumormarker CEA am ehesten Metastasenrezidiv am Absetzungsrand des linken Leberlappens, andere rezidiv- oder metastasensuspekte Befunde zeigen sich weder in der funktionellen Bildgebung noch morphologisch. Ggf. bioptische Sicherung empfohlen.

Mit freundlichen kollegialen Grüßen

Axel Huwe
Facharzt für Nuklearmedizin
Leiter PET/CT-Zentrum

Dr.med. Carsten Fels
Facharzt für Diagnostische Radiologie

Seite 2

Metastasenrezidiv am Absetzungs-rand des linken Leberlappens

Tumormarkerverlauf und Therapie

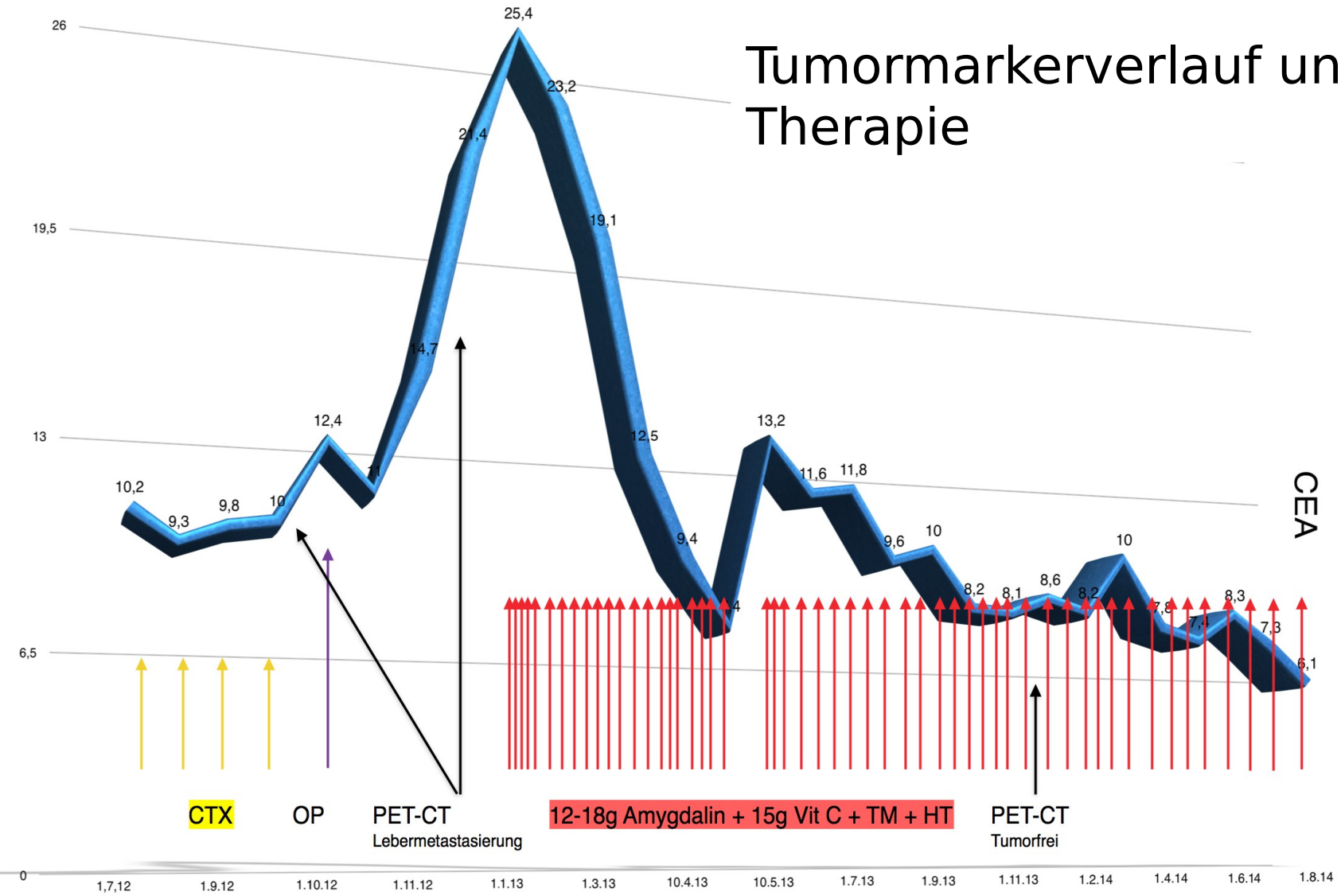

2 Herr Kai B., Jhg. 1968

05/02/2014 12:39 +49-80313654894 MVZ KLI RO STRAHLEN. S. 02/02

Büttner, Kai (*13.05.1968) - 1140008574

Bei Z.n. Leberlinksresektion im Unterschied zur VU 2012 jetzt keinerlei gesteigerte FDG-Anreicherung mehr am Absetzungsrand, auch intrahepatisch bei unveränderten multiplen kleinen bis kleinsten Hypodensitäten ohne fokal gesteigerte FDG-Anreicherung kein Hinweis auf Metastasierung. Weiter unauffällige Darstellung der übrigen parenchymatösen Oberbauchorgane. Nur einzelne grenzwertig große mesenteriale Lymphknoten ohne pathologisch gesteigerte FDG-Anreicherung. In der Anastomosenregion im Querkolon bis medial der linken Flexur im Vergleich mit der VU jetzt zunehmende teils diffuse, teils fokal verstärkte FDG-Anreicherung bis SUV max 4,6 – 6,6. Weiterhin rechte Niere gegenüber der linken deutlich größer, bei jetzt nicht mehr einliegendem Double-J-Katheter unverändert segmentale physiologische

im Unterschied zur VU 2012 jetzt keinerlei gesteigerte FDG-Anreicherung mehr am Absetzungsrand, auch intra-hepatisch... kein Hinweis auf Metastasierung

Weitere Anwendungsbeobachtungen

- <u>Kombinationen:</u>
- Dichloracetat
- Dimethylsulfoxid
- Curcuma-Gesamtextrakt („Phytothermie“)
- Bengalrosa
- Auflösen psychopathologischer Muster (Skulpturenvisualisierung)

Frau Beate K. Jhg. 1965

- 2009 Mamma-CA ED => nur OP
- 2011 Rezidiv li. => OP, RTx, CTx, Tamoxifen
- 2013 Rezidiv re. => OP, RTx, CTx, Aromatsehemmer
- 2014 Lebermetastasierung
  - CT: Über 100 Lebermetastasen, Gamma-GT >1000
- Therapie ab Mai 2013: Amygdalin, Vitamin C, Curcuma-Gesamtextrakt, DCA, DMSO, Thymus-Milz-Extrakt, Bengal-Rosa + HT

Frau Beate K. Jhg. 1965

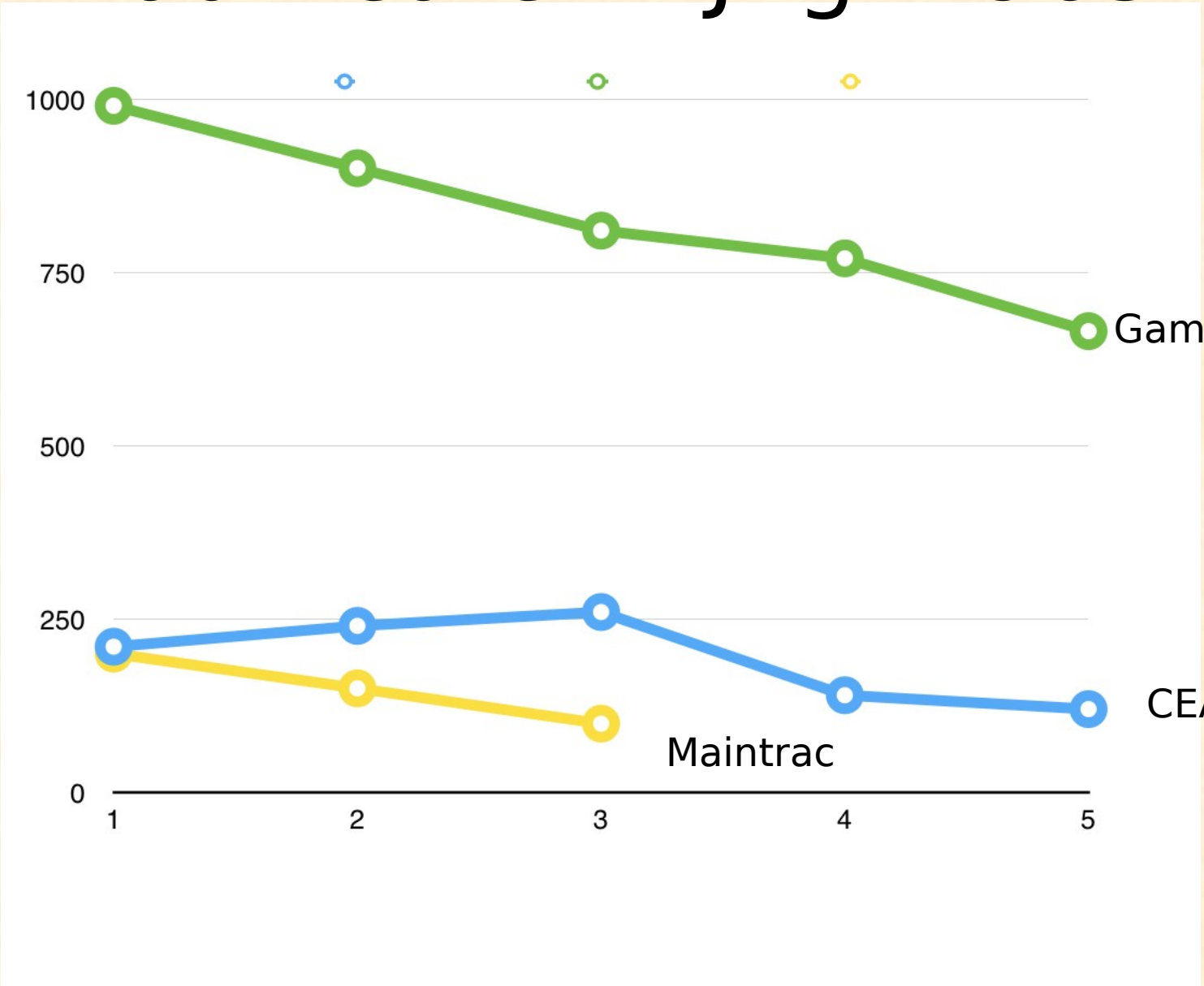

Frau Beate K. Jhg. 1965

- CT Befund: Verkleinerung und Nekrotisierung der Lebermetastasen
- Gamma-GT auf 120
- Deutliche Verbesserung des Allgemeinzustandes
- Wieder arbeitsfähig

Frau Ingrid G., Jhg 1959

- 2012 ED Endometrium-Karzinom => OP
- Lehnt CTx, RTx ab
- 5/ 2014 Rezidiv am Scheidenstumpf 50x47mm
- Starke Schmerzen, Blutungen
- Therapie mit Amygdalin, Vitamin C, DCA, DMSO, Thymus-Milz-Extrakt (12x)
- Tumormarker CA 125: 87 ->51

Frau Ingrid G., Jhg 1959

- 7/2014: nach zwei Tagen stechender Schmerzen im Tumor geht der Tumor vaginal ab. Seitdem keine Schmerzen, keine Blutung
- CT: Vernarbtes, avitales Gewebe, kein Tumor mehr nachweisbar!

Herr Walter K. Jhg. 1941
metast. Prostata-Karzinom

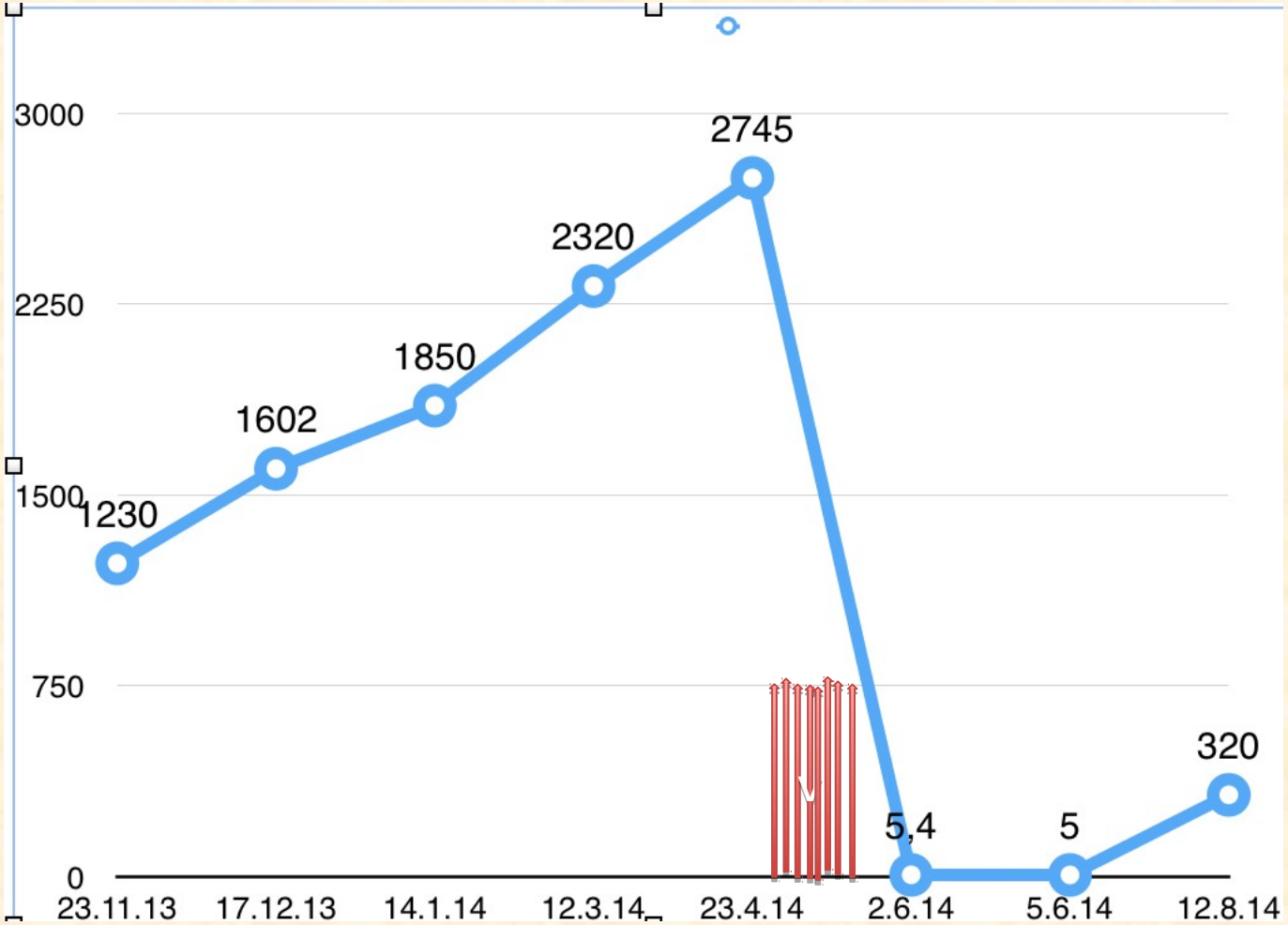

PS
A

Amygdalin, Vitamin C, Thymus-Milz, HT

Frau Selina M. Jhg. 1993

- Akute Lymphatische Leukämie
- Z.n. zwei erfolglosen Stammzell-transplantationen und Hochdosis-Chemotherapien

Frau Selina M. Jhg. 1993

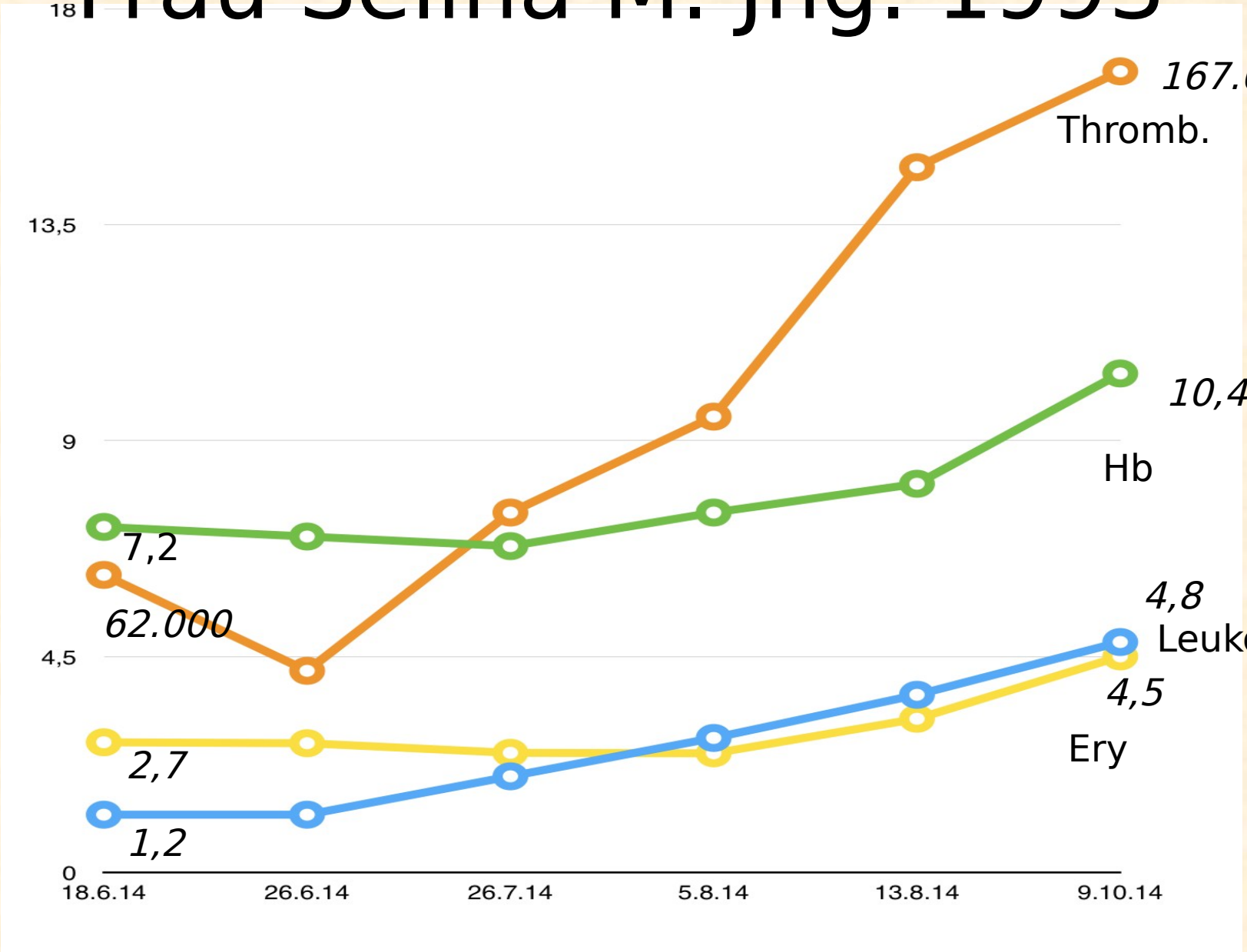

Ansprechrate

mind. 3 Monate

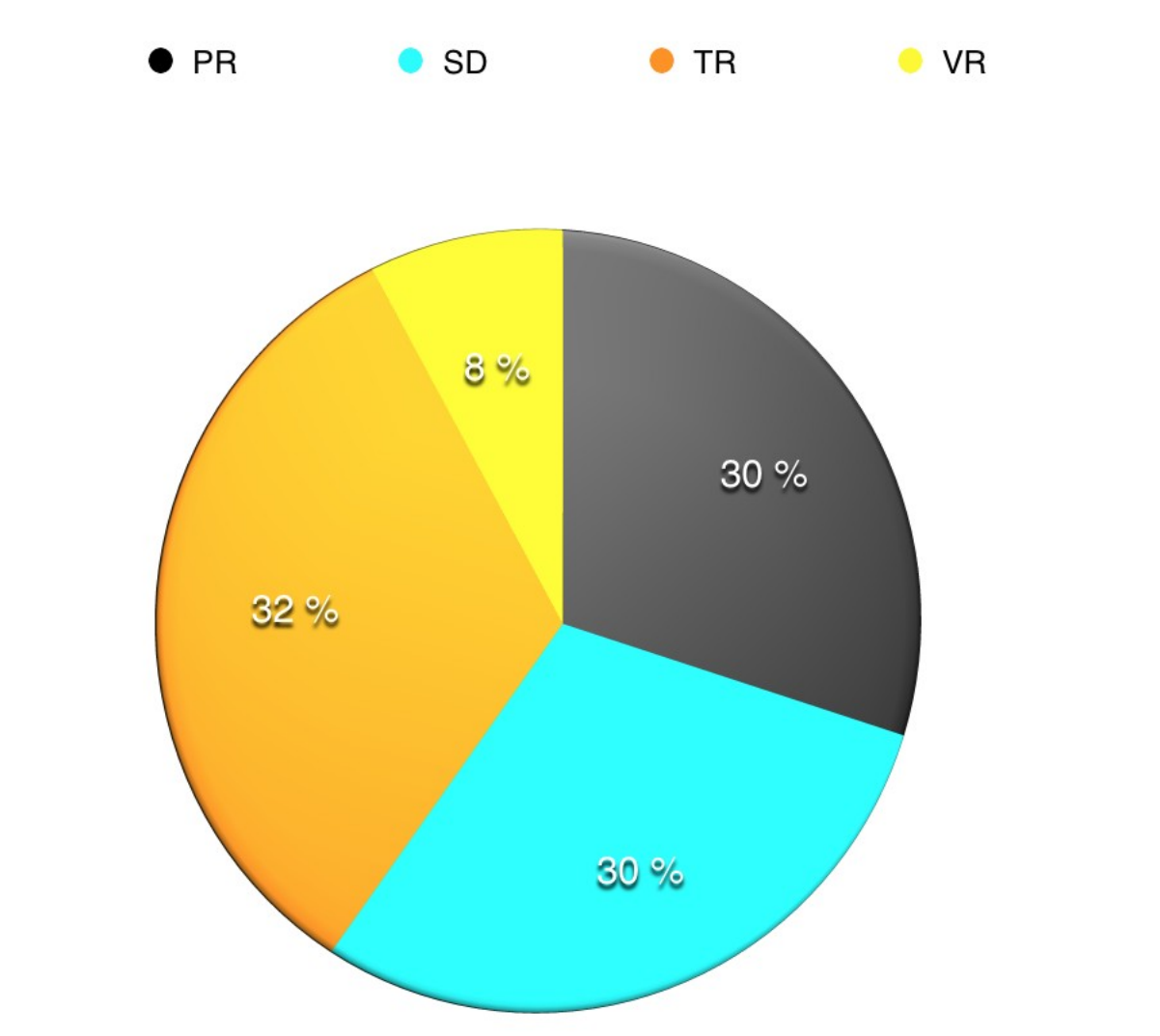

Ansprechrate

mind. 6 Monate

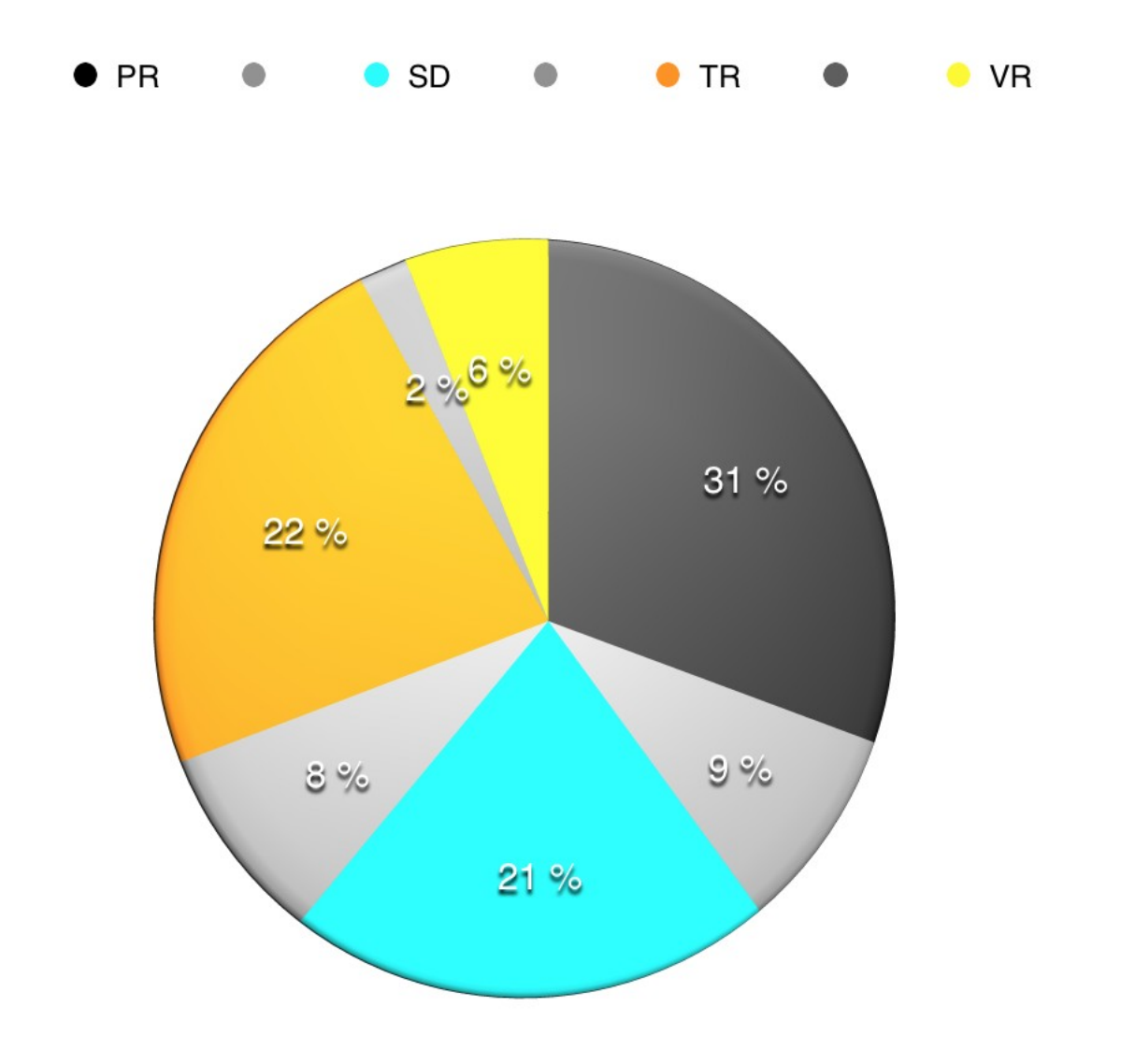

Amygdalin NW

- Müdigkeit
- Blutdrucksenkung
- Zwei Mal: 1h nach Inf. Muskelkrämpfe, Schüttelfrost (Pyrogene?)
- Keinerlei Anzeichen einer Zyanidvergiftung!

Mein persönliches Fazit

- Amygdalin
  - ist eine sichere, gut verträgliche Substanz
  - sie wirkt hemmend auf Tumoren unterschiedlicher Art
  - erfordert eine häufige Anwendung
  - sollte unbedingt in größeren Studien untersucht werden

Amygdalin – hilfreich und ungiftig

- Vielen Dank!

Dr. Reinhard Probst
Grimmstr. 1
80336 München
Brief@praxisprobst.de